Kobie Anejo Nº25: 289-306
Bizkaiko Foru Aldundia-Diputación Foral de Bizkaia
Bilbao - 2022
ISSN 0214-7971

ANÁLISIS ANTROPOLÓGICO DE CUERPO MOMIFICADO DE TELLO DE CASTILLA: VÍCTIMA DE LOS CONFLICTOS POLÍTICOS Y SUCESORIOS EN SIGLO XIV

Anthropological Analysis of the Mummified body of Tello of Castilla: Victim of the Political and Successory Conflicts of the 14th Century

Francisco Etxeberria[1]
Lourdes Herrasti[2]
Fernando Serrulla[3]
Juan Manuel Guijo[4]
Dolores Arias Santos[5]
Gema González Mediero[6]
Ana Bermejo Barrera[7]
Antonio Moreda[8]

Palabras Clave: Antropología. Momia. Muerte violenta. Paleopatología.
Key Word: Anthropology. Mummy. Paleopathology. Violent Death.
Gako-hitzak: Antropologia. Indarkeriazko heriotza. Momia. Paleopatologia.

RESUMEN

Se presentan los resultados de los análisis antropológicos efectuados al cuerpo atribuido a Tello de Castilla, fallecido en 1370. Los restos conservados se caracterizan por presentar tejidos blandos momificados con desigual distribución por el organismo. Corresponden a un individuo masculino de edad adulta joven de 30 a 40 años de edad. Los análisis químicos e histopatológicos han permitido establecer la presencia de metales pesados y algunos tóxicos probablemente ambientales. Las lesiones traumáticas *perimortem* presentes en el cráneo permiten

1 Profesor de Medicina Legal y Forense. Universidad del País Vasco.
Correo electrónico: paco.etxeberria@ehu.es

2 Osteoarqueóloga. Departamento de Antropología de la Sociedad de Ciencias Aranzadi.
Correo electrónico: lourdes.herrasti@gmail.com

3 Médico Especialista en Medicina Legal y Forense. Instituto de Medicina Legal de Galicia. Departamento de Antropología de la Sociedad de Ciencias Aranzadi.
Correo electrónico: fernandoserrullarech@hotmail.com

4 Arqueólogo y antropólogo. Departamento de Antropología de la Sociedad de Ciencias Aranzadi.
Correo electrónico: jmgantropol@gmail.com

5 Médico Especialista en Anatomía Patológica. Servicio de Anatomía Patológica. Complexo Hospitalario Universitario de Ourense.
Correo electrónico: maria.dolores.arias.santos@sergas.es

6 Médico Especialista en Microbiología. Servicio de Microbiología del Complexo Hospitalario de Vigo.
Correo electrónico: gema.gonzalez.mediero@sergas.es

7 Toxicóloga Forense. Instituto de Ciencias Forenses Luis Concheiro. Universidad de Santiago de Compostela.
Correo electrónico: anamaria.bermejo@usc.es

8 Químico. Departamento de Química Analítica, Nutrición y Bromatología. Universidad de Santiago de Compostela.
Correo electrónico: antonio.moreda@usc.es

orientar la causa de muerte como consecuencia de varias heridas con arma cortante, que provocaron fractura con hundimiento en la región posterior de la cabeza.

ABSTRACT

The results of the anthropological analysis of the body attributed to Tello of Castilla, who died in 1370, are presented. The preserved remains are characterized by mummified soft tissues with uneven distribution throughout the body. They correspond to a young adult male individual between 30 and 40 years of age. Chemical and histopathological analyses have established the presence of heavy metals and some probably environmental toxins. The perimortem traumatic lesions present in the skull allow us to orientate the cause of death as a consequence of several wounds with a sharp weapon, which caused a fracture with subsidence in the posterior region of the head.

LABURPENA

1370an hil zen Gaztelako Tello jaunarekin erlazionaturiko gorpuari egindako azterketa antropologikoak aurkezten dira. Kontserbaturiko aztarnek momifikaturiko ehun bigunak dituzte era ezberdinean banatuak gorputzean. Gizonezko 30 eta 40 urte bitarteko bati dagozkie. Azterketa kimikoan eta histopatologikoan metal astunen eta ziur aski ingurugiroko toxikoen presentzia antzeman dituzte. Burezurrean dauden *perimortem* inguruko lesio traumatikoek bere heriotzaren kausa orientatzen dituzte, buruaren atzealdean arma ebakitzailerekin eragindako hainbat zauri, haustura hondoratzea eragin zutela, nabaritzen direlako.

1. ANTECEDENTES

Los análisis antropológicos realizados sobre restos humanos de época histórica cuentan con una larga tradición en el ámbito general de la Antropología biológica. Así, por citar algunos ejemplos, pueden valer los estudios realizados sobre el cráneo de Enrique I de Castilla (1204-1217) por el Dr. Víctor Escribano en 1948 (Jabato Dehesa 2016); los estudios sobre los restos de Alfonso VIII (1155-1214) y Leonor de Plantagenet (1160-1214) (Elorza *et al*. 1990) en el Monasterio de las Huelgas de Burgos; sobre Sancho el Fuerte de Navarra (1154-1234) en la Real Colegiata de Roncesvalles (Campo 1952); lo reyes de León en el Panteón Real de San Isidoro, León (siglo XI) (Prada y Vidal 2006); del Príncipe de Viana (1421-1461) y doña Blanca de Navarra (1387-1441); de los reyes Privativos de Aragón Alfonso I (1104-1134) y Ramiro II (1134-1157) en el Monasterio de San Juan de la Peña (Huesca) (Martínez Jarreta 2011; 2018: 247); hasta otros más recientes como los de Miguel de Cervantes (1547-1616) en el Convento de la Madres Trinitarias Descalzas de Madrid (Etxeberria y Barajas 2020).

Así como otros casos entre los que se pueden señalar: los restos óseos de Santiago el Menor en la Catedral de Santiago de Compostela (Serrulla 2021); el esqueleto de San Juan de Ortega (1080-1163) en Burgos analizado en 1992 (Armendariz *et al*. 2002). Las momias de los Condestables de Castilla en el Monasterio de Santa Clara de Medina de Pomar (Burgos), analizadas en 1993; los restos humanos atribuidos a Lope García de Salazar (1399-1476), examinados en 2018 en el Museo de Las Encartaciones; el corazón de Carlos II de Navarra (1332-1387) de la iglesia de Santa María de Ujué (Navarra), estudiado en 2020, estos últimos analizados por F. Etxeberria, así como los restos del infante don Pedro (1290-1319), hijo de Enrique II de Castilla, cuyo sepulcro fue inspeccionado en 2019 en la Catedral de Segovia.[9]

En general, este tipo de investigaciones pretenden una descripción objetiva de los restos conservados con algunas inferencias a las características morfológicas y de salud, que en el mejor de los casos suponen un acercamiento razonable a al perfil bioantropológico de los personajes. Con todo, es necesario reconocer los límites de estos análisis que, con alguna frecuencia, se deslizan como hipótesis y que parecen confirmarse sin el sustento suficiente, aunque paradójicamente sean aceptadas por sectores de la comunidad científica[10].

Al mismo tiempo no se pude ignorar la imprecisión que en ocasiones tienen las evidencias con respecto a las garantías de su origen y conservación debido a manipulaciones y expolios que han podido sufrir a lo largo del tiempo, como lo establecen Barriocanal y Fernández (2013), sobre los huesos del Cid y Doña Jimena, debido a la ocupación francesa de 1808 y continuando con otra serie de vicisitudes igualmente destructivas en su tumba del monasterio de San Pedro de Cardeña.

2. INTRODUCCIÓN

A solicitud de Carmelo Fernández, arqueólogo y conservador del Museo de Palencia, se llevó a cabo el examen y análisis de los restos de Tello de Castilla (1337-1370), conservados en la Capilla de los Sarmiento del convento de San Francisco de Palencia, en abril de 2018 (Fig. 1). Estos se hallaron en el interior del sepulcro atribuido a la misma persona, que había permanecido oculto bajo el arcosolio del lado izquierdo del presbiterio de la iglesia hasta su descubrimiento con motivo de unas obras de remodelación realizadas en 1978 (Fig. 2).

Tello de Castilla nació en Mérida (Badajoz) en 1337, y fue el sexto hijo del rey Alfonso XI y Leonor de Guzmán, que no era la reina oficial. Recibió los títulos de primer señor de Aguilar de Campoo, Castañeda, Berlanga y Monteagudo. Gracias a su matrimonio en 1353 con la primogénita del Señorío de Vizcaya, Juana de Lara, asumió el título de conde de Vizcaya en 1366, años después del asesinato de su esposa en 1359 por orden del rey de Castilla Pedro I. Durante esos años fundó las villas vizcaínas de Marquina (Markina), Elorrio, Guernica (Gernika) y Guerricáiz (Gerrikaitz).

Sus relaciones de poder se movieron entre la influencia de sus hermanos mayores Enrique y Fadrique, de la dinastía Trastámara, y la de su hermanastro el rey castellano Pedro I, enemigos entre sí. En

9 https://catedralsegovia.es/los-restos-del-infante-don-pedro-al-descubierto/

10 Un ejemplo de lo anterior es el trabajo realizado por Appleby *et al*. (2015) sobre las lesiones perimortales de Ricardo III de Inglaterra (1452-1485) respecto de las cuales, no todas parecen estar relacionadas con su muerte violenta y pueden deberse a procesos tafonómicos.

Figura 1. Sepulcro de Tello de Castilla en la capilla de los Sarmiento del convento de San Francisco de Palencia.

Figura 2. Efigie de Tello de Castilla en el sepulcro de madera.

1369, Enrique asesinó a este último siendo el rey legítimo y le suplantó en el poder. Adoptó el nombre de Enrique II e inauguró una nueva dinastía en la monarquía castellana.

En las intensas tensiones de poder, traiciones, venganzas y asesinatos, el 15 de octubre de 1370, Tello de Castilla murió en Medellín a los 33 años de edad. La versión del cronista Lope García de Salazar (Díaz Martín 1982) es que falleció a consecuencia de la ingesta de malas hierbas que le suministró el maestre Romano, físico del nuevo rey Enrique II Trastámara, que fue quién lo ordenó. El también cronista canciller Lope de Ayala no era favorable a la teoría del envenenamiento. Los venenos empleados en aquella época eran el beleño, el estramonio, la belladona, la mandrágora, el acónito, el extracto de tejo, el opio, la cicuta y el cianuro.

Figura 3. Espacio interior donde se hallaban los restos de Tello de Castilla.

Figura 4. Cubículo en el interior del sepulcro, donde se localizaron los restos momificados de Tello de Castilla.

Figura 5. Inspección en el interior del hueco interno al sepulcro realizado en 2018.

Tras su muerte, el Señorío de Vizcaya pasó por testamento al rey Enrique II, quién cedió el título a su hijo.

El 12 de julio de 2012, el historiador Marcial Castro Sánchez, junto con un equipo de la Universidad de Granada en el que participaron José Antonio Lorente y Juan Manuel Guijo, realizaron la inspección y extracción de los restos del sepulcro (Figs. 3 y 4), llevando a cabo un examen de los mismos y redactando un primer informe sobre los aspectos antropológicos observados[11]. Se diferenciaron dos individuos, un adulto y un niño. Ambos estaban parcialmente momificados, y el adulto separado en varias partes.

Los restos se trasladaron al Servicio de Radiología del Complejo Asistencial de Palencia, Hospital Río Carrión, en donde se realizaron estudios de Tomografía Computerizada multicorte en el equipo Siemens Somatom 16 Sensation. Procesado de los datos obtenidos obteniendo cortes multiplanares, MIP, 3D y Volume Rendering de las imágenes. Posteriormente se realizó un estudio radiológico simple en equipo digital bajo la dirección del Dr. Manuel García Urbón que emitió informe el 18 de diciembre de 2012 titulado "*Informe Paleoradiológico del estudio de restos encontrados en la Iglesia de San Francisco de Palencia*". Las conclusiones de estos análisis fueron las siguientes:

· Los restos atribuidos a don Tello de Castilla corresponden a una persona joven sin carencias nutricionales ni signos significativos de patología congénita, degenerativa, traumática o tumoral o infecciosa ósea.

· Se detecta una tumoración ósea benigna en el cráneo, en hueso frontal. Compatible con quiste de inclusión epidérmica o quiste infundibular.

· Islote óseo en cuello de fémur derecho.

· Líneas de Harris en relación con un probable episodio patológico en su infancia.

· Se hallaron restos momificados de otro individuo de edad infantil, probablemente de época reciente.

3. ANÁLISIS DE LOS RESTOS DE TELLO DE CASTILLA CONSERVADOS EN EL CONVENTO DE SAN FRANCISCO DE PALENCIA

El equipo formado por el restaurador Carmelo Fernández del Museo de Palencia, el antropólogo y profesor de Medicina Legal y Forense de la Universidad del País Vasco, Francisco Etxeberria, y la osteoarqueóloga del Departamento de Antropología de la Sociedad de Ciencias Aranzadi, Lourdes Herrasti, desarrollaron entre 2017 y 2018 el análisis *in situ* de los restos conservados (Figs. 5 y 6). Allí mismo se realizaron 52 radiografías mediante equipo portátil de Radiografía Digital Directa DR, Mixto Wireless 1417, de la marca Clarox.

11 Informe: "Intervención en la sepultura de don Tello, convento de San Francisco de Palencia. Conclusiones intervención" de Marcial Castro, José Antonio Lorente y Juan Manuel Guijo (15 páginas).

Figura 6. Instalación del laboratorio en la propia capilla de los Sarmiento en 2018.

Figura 7. Restos colocados sobre la mesa para su examen.

El cuerpo se halla parcialmente momificado con preservación de tejidos blandos completamente secos, muy probablemente como consecuencia de haber sido embalsamado para su traslado desde su lugar de fallecimiento en Medellín (Badajoz) hasta el lugar donde se instaló su sepulcro en el convento de San Francisco de Palencia, tal y como había dejado ordenado en su testamento. Sin embargo, el grado de preservación de los tejidos blandos momificados es muy variable y la ausencia de ciertas partes puede ser atribuida a las manipulaciones sufridas por el cuerpo para ser introducido en el interior de la propia sepultura y a las condiciones inadecuadas para su conservación. De hecho, en el informe redactado en 2012 ya se describe la dificultad en la extracción de los restos del espacio reducido donde se encontraban y la fragmentación que presentaba el cuerpo.

3.1. Descripción de los restos conservados: tafonomía y conservación

El cuerpo se halla muy bien representado en su parte esquelética y muestra escasas ausencias. En general, persisten partes blandas como aponeurosis, músculos y ligamentos. El Índice de Conservación del Esqueleto, (ICE) = Nº de huesos disponibles/200 x 100, supera el 75%.

Se puede considerar, que el estado de Completitud del Esqueleto (C) es "incompleto" y la calidad del hueso (CH) es "intacto" y por ello el estado de Alteración Tafonómica (Rascón *et al*. 2011) es de Tipo 4, lo que significa que las muestras, *a priori*, no presenta dificultades para la realización de los análisis que se pretenden (Fig. 7).

El cráneo está completo, aunque una parte del parietal derecho y del occipital están separadas. Conserva la columna vertebral unida con fibras y ligamentos en los tramos dorsal y lumbar. También están incorporadas a los tejidos musculares del cuello las dos primeras cervicales. En la cintura escapular ambas escápulas poseen tejido adherido, así como la clavícula izquierda. Los huesos de las extremidades superiores están totalmente esqueletizados, a excepción de la mitad proximal y posterior de ambos húmeros que preservan tejidos. Faltan, por el contrario, los huesos de las manos. Conserva todas las costillas en el hemitórax, y una extensa zona de piel en el costado izquierdo. En lo que respecta a la cintura pélvica, los dos coxales están íntegros pero sin tejido, y del sacro solo se conserva la mitad derecha, que exhibe un corte longitudinal, que secciona el mismo en dos (Fig. 8a y b). Las extremidades inferiores

Figura 8. Estado de preservación de la mitad superior y de la cintura pélvica.

Figura 9. Aspecto del pie izquierdo y planta del pie derecho momificado con perforaciones propias de la afectación por fauna entomológica.

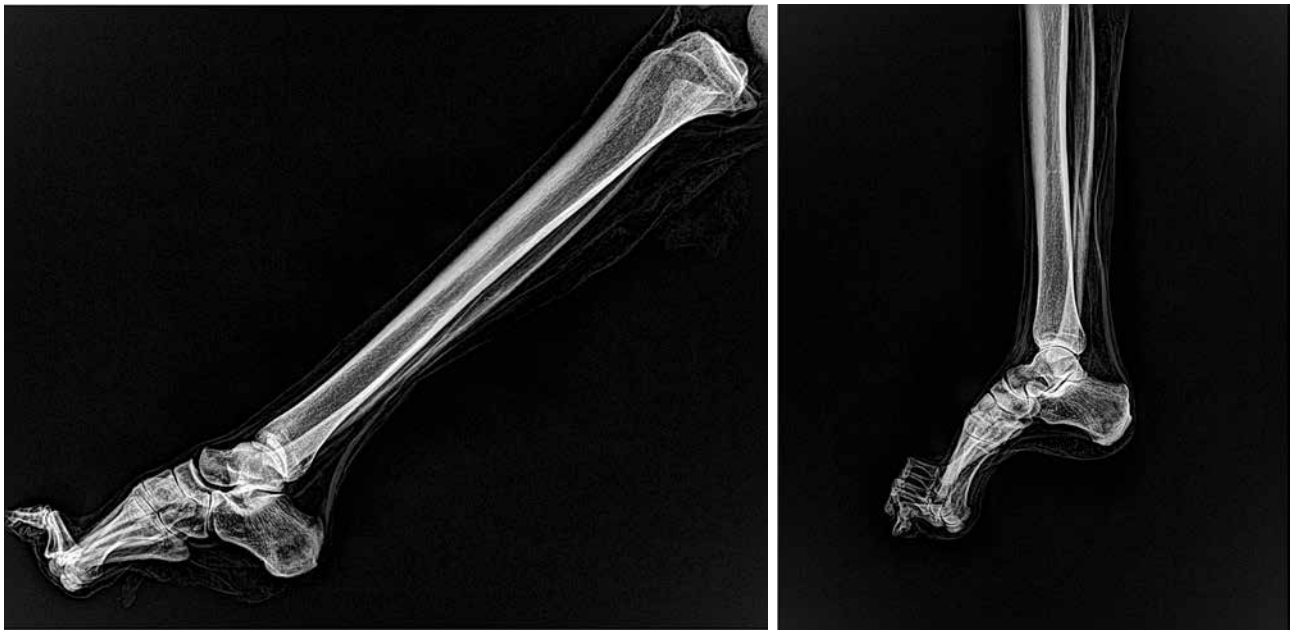

Figura 10. Rx de la pierna derecha momificada.

se preservan completas (Fig. 9a y b), con los fémures sin tejido y conservación del tejido muscular y de la piel en el tramo inferior a la rodilla (Fig. 10a y b), así como los dos pies completos (Fig. 11a y b).

En resumen, los restos no presentes son: vértebras cervicales de C3 a C7, las dos primeras dorsales (D1 y D2), clavícula derecha, manubrio, huesos de las manos, rótula derecha, y el fémur derecho que fue seleccionado para los análisis genéticos en 2012.

4.2. Caracteres antropológicos: estimación del sexo y edad

El esqueleto fue evaluado siguiendo los criterios estándar descritos por Buikstra y Ubelaker (1994). El sexo masculino se ha determinado en relación a los caracteres en el cráneo como las apófisis mastoides y los arcos superciliares (Fig. 13), o los diámetros de la cabeza femoral izquierda y de los húmeros. Asimismo, se ha valorado la morfología de los coxales en la escotadura ciática mayor y la forma del pubis. La edad estimada sería adulta joven, superior a los 30 años, en función de la morfología de las carillas sinfisarias y de las superficies auriculares (Fig. 14), el cierre de las suturas craneales, además de ausencia de signos de enfermedad degenerativa (ostetofitosis) en la columna vertebral (Fig. 14), o el escaso desgaste dental (Fig. 15). En el análisis odontológico se observan diversas zonas de la dentina y presencia de placa dental calcificada o cálculo en la zona cervical de la mayor parte de los dientes. Por las medidas de los huesos largos se puede estimar la estatura en función de los distintos métodos, que permite establecer un rango de estatura de 162 a 164 cm (Fig. 12).

Hueso	Estatura con distintos métodos de estimación aplicados (en cm)		
	Trotter & Gleser	Mendonça	Manouvrier
Fémur	162,04	159,8	162,1
Tibia	167,8	-	164,8
Húmero	169	164,03	164,3

Figura 11. Estado de preservación del pie derecho: talón y empeine.

Figura 13. Aspectos morfológicos del cráneo y de la mandíbula.

Figura 14. Superficie auricular y carilla sinfisaria del coxal derecho.

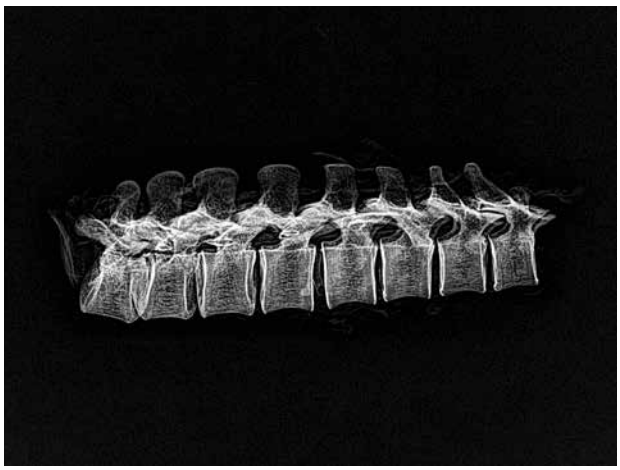

Figura 15. Ausencia de osteofitos en vértebras dorsales (D10 a D12) y lumbares.

Figura 16. Oclusión de los maxilares y grado de desgaste incisal.

5. ANÁLISIS DE TEJIDOS Y TOXICOLOGÍA

Una de la hipótesis relacionada con la causa de muerte establecía que Tello de Castilla había sido envenenado con la ingesta de malas hierbas ofrecidas por el maestre Romano por orden del nuevo rey Enrique II. Para corroborar dicha posibilidad era necesaria la extracción de varias muestras de tejido de los órganos internos para someterlos a análisis toxicológico (Fig. 17). Así se tomaron las siguientes muestras el 21 de enero de 2017:

- Tello 1: Frotis con torunda de la pleura derecha.
- Tello 2: Frotis con hisopo de la pleura derecha.
- Tello 3: Torunda con frotis de la zona lumbar.
- Tello 4: Segunda torunda con frotis en el área lumbar.
- Tello 5: Frotis de la pleura izquierda.
- Tello 6: Fragmento de tejido conjuntivo entre L4 y L5.
- Tello 7: Muestra de la base posterior del cráneo (para análisis de bacterias).
- Tello 8: Muestra de la base posterior del cráneo (para análisis de hongos).
- Tello 9: Fragmento de piel de la base del cráneo.
- Tello 10: Fragmento de piel de la base del cráneo.
- Tello 11: Meninge de la fosa posterior de la base cráneo.
- Tello 12: Trozo de piel cara anterior pierna derecha.
- Tello 13: Músculo de la pierna derecha.
- Tello 14: Trozo de piel del segundo dedo del pie derecho.
- Tello 15: Músculo de la pierna derecha.
- Tello 16: Primera costilla derecha.

5.1. Estudio microbiológico convencional

Según los análisis efectuados a las muestras 1, 2, 3, 4, 7 y 8 (torundas de algodón):

- TELLO 1 (pleura derecha): Cultivo de microorganismos: Negativo; Tinción de Gram: No se observan microorganismos; Cultivo genérico de hongos: Negativo.

- TELLO 2 (pleura derecha): Cultivo de microorganismos Negativo; Tinción de Gram: No se observan microorganismos; Cultivo genérico de hongos: Negativo.

- TELLO 3 (región lumbar): Cultivo de microorganismos: Negativo; Tinción de Gram: Se observan cocos Gram **+**; Cultivo genérico de hongos: Negativo.

Figura 17. Toma de muestras y frotis para los análisis toxicológicos y de tejidos.

- TELLO 4 (región lumbar): Cultivo de microorganismos: Negativo; Tinción de Gram: No se observan microorganismos; Cultivo genérico de hongos: Negativo.

- TELLO 7 (base de cráneo posterior): Cultivo de microorganismos: Negativo; Tinción de Gram: No se observan microorganismos; Cultivo genérico de hongos: Negativo.

- TELLO 8 (base de cráneo posterior): Cultivo de microorganismos: Negativo; Tinción de Gram: Se observan leucocitos polimorfonucleares; Cultivo genérico de hongos: Negativo.

5.2. Estudio histopatológico: rehidratación de las muestras

Se procesan para rehidratación mediante Solución de Ruffer convencional y durante 10 minutos las siguientes muestras remitidas:

1) TELLO 5: Pleura derecha

2) TELLO 6: Tejido conjuntivo L4-L5

3) TELLO 9: Piel base de cráneo

4) TELLO 10: Piel base de cráneo

5) TELLO 11: Meninge base de cráneo fosa posterior (dos muestras Tello 11-1 y Tello 11-2)

6) TELLO 12: Piel cara anterior pierna derecha

7) TELLO 15: Músculo pierna derecha (dos muestras Tello 15-1 y Tello 15-2)

8) TELLO 16: Primera costilla derecha.

Las muestras, tras la rehidratación con Ruffer, se introducen en Etanol al 50% durante 24 h, al 70% otras 24 horas, al 90% las siguientes 24 h y se trasladan al laboratorio después de 24 h en formol al 4% para su procesado en parafina.

La muestra de costilla (Tello 16) se decalcifica previamente con resultados mediocres (excesivo reblandecimiento de la pieza). En las muestras tras el procesado en parafina se realizan las siguientes preparaciones histológicas:

1) TELLO 5: Cristal 01 (HE[12], Ziehl-Neelsen)

2) TELLO 6: Cristal 02 (HE)

3) TELLO 9: Cristales 03 y 04 (HE, Pearl, Gram, PAS)

4) TELLO 10: Cristal 05 (HE, Gram)

5) TELLO 11-1: Cristal 06 (HE, Gram, Ziehl-Neelsen)

6) TELLO 11-2: Cristal 07 (HE, Gram, Ziehl-Neelsen)

7) TELLO 12: Cristal 08 (HE)

8) TELLO 15-1: Cristales 09 y 10 (HE, PAS)

9) TELLO 15-2: Cristal 11(HE, PAS)

10) TELLO 16: Cristales 12 y 13. HE tras sumergirlo en decalcificante histológico: Hydrocloric Acid, tallado y procesado habitual.

5.3. Estudio microscópico

1) PLEURA: Se observa desestructuración del tejido con algún grumo de aspecto antracótico, cristales y esporas (Fig. 18a).

2) TEJIDO CONJUNTIVO L4-L5: Aspecto cuarteado del tejido.

3) PIEL BASE CRANEO (HE): No se observa estructura epidérmica, aunque sí dérmica. Se observan algunos folículos pilosos con su estructura general conservada (Fig. 18c). La tinción de Gram muestra gran cantidad de cocos Gram + (Fig. 18b).

4) MENINGE BASE DE CRANEO: En la tinción HE se observa intensa desestructuración conservándose fibras colágenas desordenadas. En la tinción Zielh-Neelsen se muestran multitud de Bacilos ácido-alcohol resistentes (Fig. 18d). La tinción de Pearls presenta pequeños acúmulos de hemosiderina en meninge.

5) PIEL PIERNA: Desestructuración (Fig. 18e).

6) MÚSCULO: Se observan fibras longitudinales y algunas transversales.

7) COSTILLA: Parcialmente conservada. No se observa reacción perióstica alguna. Osteonas conservadas (Fig. 18f).

5.4. Estudio microbiológico

Ante la presencia de BAAR en las muestras, se solicitan pruebas que ayuden a identificar la presencia de *Mycobacterium sp* incluido *M tuberculosis.* Para ello se aportan dos extractos parafinados de meninge de la fosa craneal posterior. Se aporta fotografía de tinción por Ziehl-Neelsen donde se aprecian claramente bacilos ácido-alcohol resistentes (BAAR), aunque en una primera impresión, pudieran no ser *Mycobacterium tuberculosis,* ya que estos últimos tienen una morfología bacilar más corta.

12 HE: Hematoxilina-Eosina.

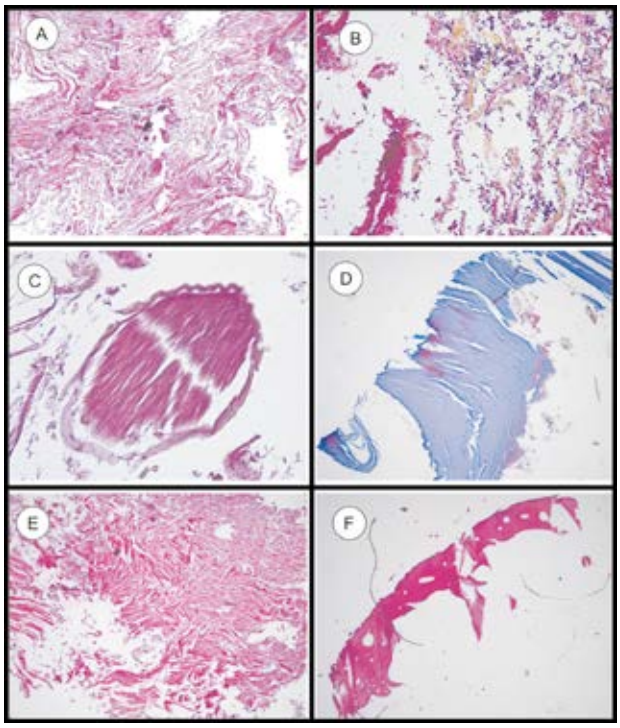

Figura 18. A.- Hematoxilina-Eosina (HE). Pleura con grumos antracóticos; B.- HE. Tinción de Gram en piel de base de cráneo. Cocos Gram +; C.- HE. Folículo piloso piel base cráneo; D.- Tinción Zielh-Neelsen (meninge). Puntos rojos: *Mycobacterium* (4x); E.- Músculo. Se observan desestructuradas las fibras musculares. Fibras musculares estriadas en corte longitudinal con daño y desorganización de miofibrillas; F.- Costilla. Corte realizado siguiendo el eje menor de la costilla. Hueso compacto, cortical o periférico con ausencia de hueso esponjoso y médula ósea. Tiene poco espesor y una disposición organizada con sistemas laminares, matriz extracelular calcificada con ausencia de celularidad. Sin reacción perióstica.

Se estudian distintas formas de proceder a la desparafinación, para alterar lo menos posible la muestra y que ello no interfiera en los estudios posteriores que son: 1) Amplificación para M tuberculosis Complex (MTBC), según la técnica FluoroType® MTB (Hainlifescience, Nehren, Germany) y 2) Estudio de género *Mycobacterium*, según la técnica (Hain-lifescience).

Se diseña de esta manera una estrategia en la que se utilizan dos técnicas donde la secuencia que se investiga es distinta en cada una, pero común a MTC[13].

Desparafinado. Protocolo habitual para MTB en muestras biopsias. Se cubre con Xileno hasta un volumen de 2 ml, se agita en vórtex durante 10 segundos. Se centrifuga 10 minutos a 2500 rpm. Se decanta posteriormente el sobrenadante y se cubre con etanol al 70% hasta llegar a los 2 ml. Se agita 10 segundos y se vuelve a centrifugar a las mismas rpm y tiempo. Se decanta el sobrenadante y se resuspende en 1.5 ml de agua destilada. Se agita en vórtex y se congela a -20ºC hasta su uso.

- 1. Amplificación: PCR de muestra directa para MTB (Fluorotype). Diana IS *6110*.

El 9 de febrero de 2018 se realiza una primera PCR en la que se incluyen una muestra repetida dos veces, 1001 y 1002 en la posición A-10 y A-11 del termociclador. Como se puede observar en esta serie se introducen muestras que ya sabemos que son positivas, negativas y control negativo en posición 12. Este último produjo un error, observándose banda de positividad que no debiera aparecer, por lo que se repite el estudio.

El día 13 de febrero se vuelve a estudiar la muestra, incluyendo otra serie de muestras tanto positivas como negativas y que servirán de control. En este caso el control negativo, en posición 12, es válido pero las muestras colocadas en posición 10 y 11 dan error (inválidas).

El día 15 de febrero de 2018 se repite el estudio con las directrices aportadas por la casa comercial, se le explicó que es momia, y los resultados son válidos, pero negativos para MTB. Se incluyen 4 veces, 2 repeticiones cada vez con pequeña diferencia de volumen de DNA, por si hubiera diferencias, y control negativo en posición 12. 0012 (con 6 microl de DNA) y 003 (con 8 microl de DNA).

Este estudio se da por concluido y se afirma con los datos aportados que la PCR es negativa para MTB por esta técnica.

- 2. Estudio de género. Genotype- CM (*Comun Mycobacterium*) direct. Diana 23S rRNA

Esta técnica permite poner de manifiesto no solo MTB sino las micobacterias no tuberculosas aisladas más frecuentemente, además contiene una banda con secuencia específica como control de género (banda 3).

Con el resto de muestra se hace una prueba en la que también se prueban otras muestras directas, que eran baciloscopía negativa, pero se habían recuperado en cultivo algunas especies. Queríamos comprobar hasta qué punto podíamos incluir esta técnica en la rutina diagnóstica en caso de alta sospecha de TBC, aunque no visualizásemos BAAR en las tinciones (Auramina y Ziehl).

Se incluye dos tiras de nitrocelulosa marcadas (CM) y una vez realizada la hibridación, se colocan en la hoja de trabajo, en la posición 9 y 10.

Como siempre se hace el estudio por duplicado y en la que se ha colocado en la posición 9 se puede observar banda de género (banda 3). Por lo tanto, se puede decir que hay *Mycobacterium sp* en el extracto estudiado.

5.5. Estudio químico-toxicológico

Se remiten restos de la muestra TELLO 15 (músculo pierna derecha) para análisis químico-toxicológico a la USC[14] para conocer composición química del tejido y venenos que pudieran detectarse (beleño, estramonio, belladona, mandrágora, acónito, extracto de tejo, opio, cicuta y cianuro).

Con fecha 4 de diciembre de 2017 se recibe el primer informe con los siguientes resultados cualitativos.

Se detecta la presencia de:

- LINDANO
- ACIDO PALMÍTICO, ESTERICO, LAÚRICO, OLEICO y EICOSANOICO
- OLEAMIDA.

13 Fluorotype MTB (HainLifescience) apareció en 2011 y tiene como diana a IS 6110. Puede usarse también en muestras extrapulmonares y el resultado es analizado por el programa que evalúa la fluorescencia emitida a distintas temperaturas, reconociendo la correspondiente a MTB. Varios estudios le han reconocido una sensibilidad del 100% en muestras baciloscopia positiva y entre el 55-85% en baciloscopia negativa. Genotype *Mycobacterium common mycobacteria* (CM) and GenoType *Mycobacterium* additional species (AS) (Hain Lifescience, Nehren, Germany), tienen como foco la región 23S rRNA.

14 Dra. Ana Bermejo Barrera y Dr. Antonio Moreda. Universidad de Santiago de Compostela.

Con fecha 28 de febrero de 2018 se recibieron los análisis toxicológicos de metales pesados realizados en USC. Aunque se han analizado varios metales pesados, solo se han detectado los incluidos en la figura 19.

Ref	Muestra	[As] mg/Kg	[Hg] mg/Kg	[Pb] mg/Kg
17-221	861/17	0,55 ± 0,03	0,52 ± 0,04	2,65 ± 0,11

Figura 19. Metales pesados determinados. As: Arsénico; Hg: Mercurio; Pb: Plomo.

5.6. Estudio genético microbiológico

Del estudio realizado puede deducirse que ha sido posible identificar que el bacilo hallado en la meninge de la momia del Tello de Castilla es del género *Mycobacterium*, pero NO *Tuberculosis*. Esta bacteria podría tener significación clínica. La determinación de especie respaldaría el papel patógeno en el cuadro. Hay que recordar que muchas especies se encuentran en el ambiente de forma habitual, en cuyo caso no se podría aseverar que la misma es la causa de la enfermedad.

5.7. Discusión de los resultados de los análisis histológicos, microbiológicos y químico-toxicológicos

5.7.1. Estudio microbiológico convencional

Este análisis ha sido realizado en laboratorio clínico y solo ha puesto de manifiesto la presencia de cocos Gram + en la muestra de piel de zona lumbar y la ausencia de hongos en todas las muestras. Llama la atención la acreditación de leucocitos polimorfonucleares en la base del cráneo posterior. De haber acreditado en esta muestra la presencia de bacterias podríamos interpretarlo como indicativo de la presencia de reacción inflamatoria, sin embargo, al no confirmarse la presencia de microorganismos no podemos confirmar esta hipótesis.

5.7.2. Estudio histopatológico

Valoramos como enormemente interesante el estudio histológico que nos ha permitido en primer lugar regenerar adecuadamente el tejido, aunque los resultados histológicos obviamente no pueden compararse con los tejidos frescos. En segundo lugar, los tejidos muestran un aceptable estado de conservación histológica considerando que han pasado más de 700 años. Hay que tener en cuenta que la imagen histológica nos permite identificar los tejidos después de 700 años y esto ya en sí mismo puede ser considerado un éxito. Y, por último, el estudio histopatológico ha permitido plantear la posible infección meníngea por una micobacteria en el interior del cráneo de Tello de Castilla.

5.7.3. Estudio químico-toxicológico

Nos llama la atención el hecho de que la composición química del perfil de ácidos grasos de los tejidos de la momia de Tello de Castilla (músculo) se corresponde con el perfil de los ácidos grasos de la saponificación a pesar de que el aspecto macroscópico de los tejidos parecía tratarse de un fenómeno de momificación por desecación.

Por otro lado, destaca la presencia de Lindano, un insecticida de uso prohibido en la actualidad, pero que pudo ser usado por los religiosos responsables de su custodia como insecticida. El uso del Lindano en España se redujo mucho en los años 70 pero hasta 2004 no ha sido realmente prohibido su uso (Aurrekoetxea *et al*. 2011). Las sustancias organocloradas tienen una alta persistencia en el medio ambiente y su degradación es extremadamente lenta, especialmente porque se acumulan en el tejido graso de donde difícilmente salen.

Pero, además de Lindano, hemos hallado la presencia de niveles de Arsénico, Mercurio y Plomo. No hemos encontrado trabajos que muestren los niveles de estos metales pesados en músculo humano, pero sí en músculos de peces (Ooi *et al*. 2015; Perugini *et al*. 2014) y los niveles hallados en la momia de Tello de Castilla podrían considerarse moderados, al menos para el Mercurio y especialmente para el Plomo. Por comparación con los niveles animales y con todas las salvedades, podrían entenderse estos niveles de intoxicación como niveles tóxicos producidos por intoxicación crónica derivada del uso de vajillas o instrumentos decorativos de plomo[15].

5.7.4. Estudio genético microbiológico

El estudio genético practicado por la Dra. Gema González deja pocas dudas: la bacteria hallada en la meninge de Tello de Castilla es una micobacteria cuyo "segundo apellido" no conocemos por el momento.

Teniendo en cuenta los análisis efectuados, se pueden establecer algunas conclusiones:

· Los tejidos de la momia de Tello de Castilla han podido ser reconstituidos para su estudio histopatológico.

· El estudio histopatológico realizado muestra una aceptable apariencia histológica de los diferentes tejidos analizados, así como la presencia de bacterias ácido-alcohol resistentes en la meninge de la zona occipital del cráneo de Tello de Castilla.

· El músculo de la momia de Tello de Castilla muestra un perfil de ácidos grasos compatible con proceso de saponificación.

· Se ha detectado en el músculo de la momia el insecticida Lindano y la presencia de moderadas concentraciones de Plomo, Mercurio y posiblemente también Arsénico de posible origen alimentario.

· El estudio genético microbiológico ha confirmado que la bacteria hallada en la meninge de Tello de Castilla es del género *Mycobacterium* pero no Tuberculosis.

6. PATOLOGÍA Y CAUSA DE LA MUERTE

Uno de los aspectos más significativos de este estudio consiste en analizar las características y signos que permitan plantear o determinar una posible hipótesis sobre la causa de muerte.

6.1. Descripción de las lesiones

Para establecer la patología de las evidencias óseas conservadas se ha seguido a Aufderheide y Rodríguez-Martín (1998).

15 Esta circunstancia se sigue debatiendo a propósito de la muerte de Napoleón. Una valiosa aportación a este complejo caso se publica en Barriola (1950).

En el cráneo son visibles una serie de incisiones derivadas de varios cortes efectuados con arma blanca, que podían ser atribuidos a una acción traumática y que tienen características perimortales (producidas en un momento próximo a la muerte). Se describen a continuación las lesiones observadas:

1. Existe una línea de fractura con pérdida de substancia que parte de la zona media del frontal y se extiende por el área de la sutura sagital, para recorrer la zona media del cráneo hasta el lado izquierdo del agujero occipital, donde termina (Fig. 20).

2. A ambos lados de dicha línea, en el occipital y en la proximidad de la sutura lambda exhibe cuatro incisiones con perfil en "v", dos de ellas más nítidas, que indican el golpe con un arma de filo en la parte posterior de la cabeza, que no atravesaron el hueso craneal (Figs. 21 y 22).

3. En el parietal izquierdo, en el borde de la sutura sagital, a unos 20 mm de la sutura coronal y del bregma se observa una incisión de borde rectilíneo que traspasa la totalidad del hueso parietal (Fig. 23), lo que indica que en este sitio el arma penetró en la cavidad craneal. El perfil del corte es rectilíneo y nítido (Fig. 24).

4. Otra hendidura se muestra en el parietal izquierdo, sobre la línea sagital y con una trayectoria descendente hacia su izquierda que atraviesa asimismo la sutura lambda y varios centímetros en el occipital (Fig. 25). También se trata de un tajo recto y limpio que corta de forma perpendicular el hueso craneal.

5. Como continuación del anterior o/y derivado de otro impacto se observa otra incisión en el borde opuesto en la zona media del occipital que se continúa hasta el agujero magno (Fig. 26).

6. La primera vértebra cervical muestra una desalineación derivada de una fractura con fuerza del arco posterior, en el que la mitad derecha del arco queda en un plano inferior por el desplazamiento derivado de la incidencia del golpe (Fig. 27). También la apófisis espinosa izquierda de C2 muestra una fractura. Ello indicaría que el impacto se produjo de arriba hacia abajo y hacia la derecha con gran violencia (Fig. 28).

Todos estos signos traumáticos permiten inferir que la cabeza de Tello de Castilla recibió varios impactos sucesivos con contundencia ejercida con un arma blanca de filo como una espada o un hacha curva. Los primeros intentos se produjeron en la parte alta del cráneo, y una vez sometido y abatido, se le profirieron, al menos otras dos, que penetraron en la cavidad craneal. En la última el impacto fue muy violento y atravesó la parte posterior de la cabeza y fracturó el arco de la primera vértebra cervical.

Las heridas medievales por armas cortantes han sido descritas en diversos trabajos de Paleopatología siendo habitual que las mismas supongan el fallecimiento inmediato (Castillo *et al*. 2004; Serrulla 2015; 2020; 2021; Vara 2004). Un ejemplo muy parecido al don Tello de Castilla, lo encontramos en la necrópolis medieval de San Miguele (Araba/Álava) constituida por 40 tumbas, que fue excavada en 1998. El esqueleto nº 33 se encontraba inhumado sobre otro, presentado una herida por corte profundo en la bóveda del cráneo sin signos de cicatrización. La lesión, de 150 mm de longitud, afecta de forma oblicua a la sutura sagital. Se trata de un corte efectuado mediante un arma de hoja plana y muy afilada, tipo espada o machete, que alcanza la región cefálica de arriba abajo y con cierta oblicuidad sobre la sutura sagital penetrando varios centímetros en la cavidad craneal, más en la parte posterior que en la anterior. Probablemente fue causada desde la parte posterior de la víctima y

Figura 20. Lesiones en el frontal.

Figura 21. Incisiones y corte en la parte posterior del cráneo.

Figura 22. Detalle de las incisiones sin perforación y cortes completos.

Figura 23. Sección recta del corte neto de la calota craneana producido por un filo cortante.

Figura 24. Radiografía lateral del cráneo que muestra el corte en parietal y occipital.

desde su lado derecho. El fallecimiento hubo de ser inmediato (Etxeberria *et al*. 2005). La herida no difiere de otras publicadas como la que presenta el cráneo 118 de la necrópolis árabe de La Torrecilla (Arenas de Rey, Granada) del siglo XII (Campillo 1993).

Con todo, el caso más sorprendente de supervivencia es un cráneo perteneciente a población hispano musulmana de San Nicolás de Murcia, que presenta una herida en la región frontal producida posiblemente por un arma de filo cortante que presenta signos de regeneración, lo que supone que el individuo sobrevivió a la herida (Pimentel *et al*. 2003).

6.2. Interpretación de la causa de muerte

Los golpes con un objeto de filo cortante se efectuaron en la parte posterior de la cabeza, estando el atacante a la espalda de Tello de Castilla. Los primeros impactos se realizaron con gran violencia en la parte alta de la cabeza, que corresponden a las lesiones que presenta en la zona media, y que fracturaron el cráneo desde la zona central e izquierda del frontal hacia la zona superior de la cabeza, entre los dos parietales. Posiblemente con anterioridad se le habían asestado varios espadazos a ambos lados de la sutura sagital

Figura 25. Aspecto de las lesiones en la parte posterior de la cabeza.

Figura 26. Diferenciación de las distintas lesiones.

Figura 27. Fractura del arco posterior de la primera vértebra cervical.

Figura 28. Vista posterior de la fractura y desplazamiento del arco de C1.

que no llegaron a perforar la calota craneana, que corresponden a las incisiones con perfil en "V" (Fig. 29).

Los dos últimos espadazos se llevaron a cabo cuando la víctima estaba inmovilizada y malherida. Uno de ellos penetró con fuerza en el cráneo y cortó de forma limpia y transversal el hueso craneal, en la zona media del parietal izquierdo, paralelo a la sutura sagital (Fig. 29). El otro golpe cortó de forma longitudinal una línea de corte casi simétrica a la anterior, pero en la zona media y posterior de la cabeza, desde el inion y todo el occipital hasta alcanzar la nuca, con un fuerte impacto que fracturó y desplazó hacia abajo el arco de la primera vértebra cervical y rompió la apófisis lateral de la segunda vértebra (Figs. 30 y 31).

Como conclusión, el ataque se produjo por la espalda con un arma cortante, como una espada o un hacha de filo, y le asestaron varios golpes en la cabeza como los ejemplos de las miniaturas (Fig. 32), o con la cabeza de la víctima agachada a menor altura que el atacante (Figs. 33 y 34).

Figura 29. Interpretación de las lesiones violentas en el cráneo.

Figura 30. Detalle de la fractura del arco de C1 con desplazamiento del lado derecho por empuje.

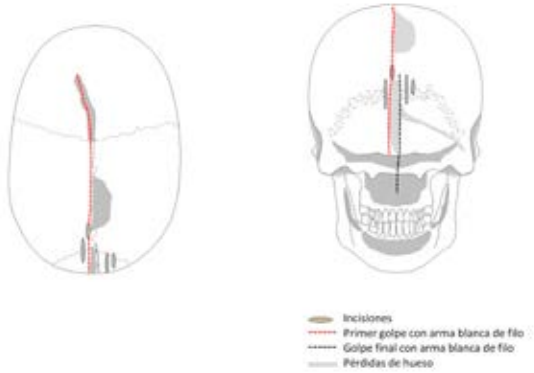

Figura 31. Esquema interpretativo de las lesiones perimortales.

Figura 32. Detalle de miniatura de la Biblia Maciejowski (siglo XIII).

Figura 33. El arma empleada también pudo ser un hacha o una alabarda de filo curvo (Biblia Maciejowski del siglo XIII).

Figura 34. Detalle de arca-relicario realizado en marfil de San Millán de la Cogolla en que se representa al rey Leovigildo a caballo en el momento de ajusticiar a Abundancio.

7. EL ASESINATO DE TELLO DE CASTILLA EN EL CONTEXTO HISTÓRICO

Considerando el destino que conocieron muchas de las personas del entorno de Tello de Castilla queda claro que fue muy significativo el número de asesinatos que se produjeron. En el trasfondo de dichos conflictos y como objetivo a conseguir se hallaba el dominio sobre el Señorío de Vizcaya y el control de uno de los territorios económicos más florecientes en la época. En la disputa por su posesión estaban los reyes de Castilla y de Aragón, aunque fue mucho más violenta la beligerancia de los reyes castellanos.

Siguiendo a Martín Prieto (2013) se puede relacionar una secuencia de hechos con resultado de muerte de sus protagonistas.

A la muerte de la heredera del Señorío de Vizcaya, María de Haro, le sucedió en el título el hijo de esta y de Juan Nuñez de Lara, quién dio nombre al descendiente. Así Nuño de Lara se convirtió en Señor de Vizcaya, pero murió en 1352 a la edad de cuatro años. Fue el inicio de una sucesión de muertes no naturales. Continuó como titular la siguiente en la línea sucesoria, Juana de Lara. Esta junto con su hermana, Isabel de Lara, fueron detenidas por el rey Pedro I de Castilla, quién además retuvo sus derechos señoriales. Ese mismo año, Juana de Lara casó con Tello de Castilla, hermanastro del rey castellano, a la vez que hermano de Enrique y Fadrique Trastámara, bajo el beneplácito de Pedro I, pues conseguía ponerle bajo su tutela y alejarlo de los Trastámara.

Durante los siguientes años, Tello de Castilla asumió el título consorte de Señor de Vizcaya y fundó en 1355 la villa de Markina (Villaviciosa de Marquina), con derecho a levantar muralla y a celebrar un mercado semanal. Ese año también otorgó la carta fundacional de Elorrio. Ambas villas habían defendido el territorio del ataque del ejército de Juan de Aragón.

Las relaciones entre Pedro I y Tello de Castilla se deterioraron en 1358, en el que el propio rey fue a Aguilar de Campoo con la intención de detener tanto a Juana de Lara como a Tello de Castilla. Este consiguió huir, pero su esposa fue encarcelada. Juana de Lara fue asesinada en la prisión de Sevilla al año siguiente. Su cadáver fue enterrado y exhumado posteriormente para su traslado. Tello de Castilla huyó a Francia.

En 1358, Pedro I arremetió contra la última heredera de la familia Lara, Isabel, que estaba casada con el infante Juan de Aragón, que murió ese mismo año. Isabel de Lara y Leonor de Aragón, reina y madre de Juan de Aragón, fueron apresadas en Castrojeriz (Burgos).

En 1360, Enrique de Trastámara intentó conquistar Nájera con apoyo del regresado Tello de Castilla, pero éste le abandonó durante la batalla. Como venganza al ataque de los Trastámara, Pedro I ordenó la muerte de los hermanos Enrique, Fadrique y Tello, y como resultado fue asesinado Fadrique. La última hija de los Señores de Vizcaya, Isabel de Lara falleció en 1361.

La estrategia de alianzas de Tello de Castilla fluctuaba entre los apoyos a su familia Trastámara y la sumisión ante el rey de Castilla, su hermanastro.

Tello de Castilla concedió la carta puebla de Plentzia en 1366, además de fundar Gernika y Gerrikaitz. En 1369, Enrique Trastámara asesinó al rey legítimo Pedro I en Montiel y se coronó rey como Enrique II. Unos meses después, cuando Tello de Castilla participaba en Extremadura en la guerra contra Portugal murió en Medellín (Badajoz). La versión sobre su muerte por intoxicación ordenada por Enrique II ha sido refutada y se ha podido constatar en el análisis antropológico y médico-forense que fue asesinado por varios impactos con arma blanca.

El gran beneficiario de su fallecimiento fue el nuevo rey, pues en el testamento redactado por Tello de Castilla en 1368, y ante la ausencia de herederos legítimos, nombraba como sucesor del Señorío de Vizcaya a su hermano Enrique. En varias ocasiones Pedro I había intentado asesinar a Tello de Castilla, pero muerto este, quien pudo ordenar su ejecución fue su propio hermano que se había apoderado del trono de Castilla. El Señorío de Vizcaya pasó a depender de la corona castellana y fue traspasado al hijo de Enrique II.

8. CONCLUSIONES

Del examen y análisis de los restos momificados y esqueletizados de Tello de Castilla se han podido extraer las siguientes conclusiones:

- Los restos hallados en el interior del sepulcro de Tello de Castilla, ubicado en la Capilla de los Sarmiento del convento de San Francisco de Palencia, corresponden a un varón de edad adulta joven, superior a los 30 años. Está momificado como consecuencia del tratamiento de embalsamamiento, pero presenta una conservación desigual con desarticulación y fragmentación.

- Tello de Castilla era Señor de Vizcaya por su matrimonio con la heredera del mismo, Juana de Lara. Murió en Medellín (Badajoz) a la edad de 33 años en la guerra fronteriza contra Portugal. No se menciona en las fuentes históricas que muriera en combate.

- El cadáver fue embalsamado para permitir su traslado desde Medellín hasta su lugar de enterramiento en el convento de San Francisco de Palencia, tal y como había dejado ordenado en su testamento.

- En las crónicas de la época, particularmente en la de Lope de Salazar, el fallecimiento de Tello de Castilla fue atribuido a un envenenamiento por "malas hierbas". En el análisis toxicológico e histológico y químico no se han descubierto elementos que lo corroboren.

- Cabe interpretar la presencia de bacterias del Género *Mycobacterium* en la meninge de la fosa craneal posterior de tres maneras diferentes: 1) Las bacterias fueron introducidas en el interior del cráneo por el instrumento que causó las lesiones a la víctima y su hallazgo no implica la existencia de infección en los tejidos; 2) Estas micobacterias -que no pertenecen a la especie *Tuberculosis*- pueden representar un foco de meningitis crónica producidas por las llamadas micobacterias de crecimiento rápido (entre otras: *Mycobacterium fortuitum, Mycobacterium chelonae, Mycobacterium abscessus*), con alguna forma de repercusión clínica (dolores de cabeza, fiebre, etc..) pero sin repercusión en la muerte (García-Martos y García-Agudo 2012; Serrano *et al.* 2018); y 3). La presencia de estas micobacterias -aunque más raro- podría ser también una contaminación del cadáver por tratarse de bacterias presentes en un gran número de lugares (suelos, superficies, etc...).

- En el cráneo se observan lesiones, incisiones y cortes compatibles con heridas *perimortem* realizadas con arma de filo cortante.

- Las lesiones corresponden, al menos, a cuatro golpes e impactos efectuados en la parte posterior de la cabeza por un arma que cortó el cráneo con violencia. Estas heridas provocaron la fatal muerte de la víctima.

- Se prueba y confirma que el fallecimiento de Tello de Castilla fue de carácter violento homicida desde el punto de vista médico legal.

- Tello de Castilla fue asesinado en 1370 en Medellín. Se completaba una sucesión de muertes provocadas en un entorno histórico de gran inestabilidad y conflictos por el que desaparecieron los herederos de la familia Lara del Señorío de Vizcaya, que pasó a quedar integrada bajo la corona de Castilla.

BIBLIOGRAFÍA

Appleby, J.; Rutty, G. N.; Hainsworth, S. V.; Woosnam-Savage, R. C.; Morgan, B.; Brough, A.; Earp, R. W.; Robinson, C.; King, T. E.; Morris, M.; Buckley, R.

2015 "Perimortem trauma in King Richard III: a skeletal analysis", *The Lancet 385*, *9964*, 183-259.

Arco y Garay, R. del

1954 *Sepulcros de la Casa Real de Castilla*, Instituto Jerónimo Zurita, Consejo Superior de Investigaciones Científicas, OCLC 11366237, Madrid.

Armendariz, A.; Etxeberria, F.; Herrasti, L.

2002 "Los restos humanos de San Juan de Ortega", *Contributos das Ciências e das Tecnologias para a Arqueologia da Península Ibéric*a, Porto, 391-398.

Aufderhide, A. C.; Rodríguez-Martín, C.

1998 *The Cambridge Encyclopedia of Human Paleopathology*, Cambridge University Press, Cambridge.

Aurrekoetxea, J. J.; Zubero, M. B.; Jiménez, C.; Goñi, F.; Cambra, K.; Alonso, E.; Cadiñanos, M. C.

2011 "Exposure to lindane, other pesticides and organochlorines in the general population Barakaldo, Spain", *Revista Española de Salud Pública* 85(2), 189-204.

Baldeón Baruque, J.

2002 *Pedro I El Cruel y Enrique de Trastámara. ¿La primera guerra civil española?*, Ed. Aguilar, Madrid.

Tello, Real Academia de la Historia, Discurso, http://dbe.rah.es/biografias/8581/tello (consulta 20/IV/2020).

Barriocanal, L.; Fernández, A.

2013 *Los huesos del Cid y Jimena. Expolios y destierros*, Diputación Provincial de Burgos.

Barriola, I.

1950 *El enigma de la muerte de Napoleón*, RSBAP, San Sebastián.

Buikstra, J. E.; Ubelaker, D. H. (eds.)

1994 *Standards for data collection from human skeletal remains*, Proceedings of a Seminar at the Field Museum of Natural History, Arkansas Archaeological Survey Research Report 44, Fayetteville.

Campillo, D.

1993 *Paleopatología. Los primeros vestigios de la enfermedad (I)*, Colección Histórica de Ciencias de la Salud 4, Fundación Uriach, Barcelona.

Campo, L. del

1952 "La estatura de Sancho el Fuerte de Navarra", *Príncipe de Viana* 48-48, 481-494.

Castillo, J. C.; De Miguel, M. P.; Perez, S.; Sanz, B.; Guijo, J. M.

2004 "Algunos casos de muerte violenta en Al-Andalus: aproximación desde las investigaciones arqueológicas y paleopatológicas", *De Muerte Violenta. Política, Religión y Violencia en al-Andalus* (M. Fierro ed.), CSIC, Madrid, 532-552.

Castro Sánchez, M.

2013 "¿Quién mató a don Tello? último Señor de Vizcaya y fundador de Guernica", *La Aventura de la Historia* 178, 44-47.

Díaz Martín, L. V.

1982 "Don Tello, señor de Aguilar y de Vizcaya (1337-1370)", *Publicaciones de la Institución Tello Téllez de Meneses* 47, 267-335.

Elorza, J. C.; Vaquero, L.; Castillo, B.; Negro, M.

1990 *El Panteón Real de Las Huelgas de Burgos. Los enterramientos de los Reyes de León y de Castilla*, Junta de Castilla y León, Consejería de Cultura y Editorial Evergráficas, Valladolid (2ª edición).

Escribano García, V.

1946 *La calavera de Enrique I de Castilla (1203-1217)*, *Actualidad Médica* (febrero).

1948 "La calavera de Enrique I de Castilla", *Boletín de la Institución Fernán González* 109, 250-264.

Etxeberria, F.; Barajas, J.

2020 *Así buscamos a Cervantes: crónica de la búsqueda y el hallazgo de los restos del autor del Quijote en el convento de las Trinitarias de Madrid*, Ed. Tébar, Madrid.

Etxeberria, F.; Herrasti, L.; Bandres, A.

2005 "Muertes violentas determinadas a través de los estudios de paleopatología", *Munibe (Antropología-Arkeologia)* 57, 345-357.

Fontana, M. C.

2012 "Notas sobre el sarcófago de Ramiro II y sus intervenciones históricas", *Argensola* 122, 185-192.

García-Martos, P.; García-Agudo, L.

2012 "Infecciones por micobacterias de crecimiento rápido", *Enfermedades Infecciosas y Microbiología Clínica* 30(4), 192-200.

González Echegaray, M.ª C.

2000 *Toranzo, datos para la historia y etnografía de un valle montañés*, Santander.

Jabato Dehesa, M. J.

2016 "En el octingésimo aniversario de la muerte de Enrique I de Castilla (1217-2017) el estudio del Dr. Escribano García sobre la trepanación del Rey Niño", *Boletín de la Institución Fernán González* 253, 473-507.

Martín Prieto, P.

2013 "El destino de Juana de Lara y la herencia del señorío de Vizcaya en los albores del periodo Trastámara", *En la España Medieval* 36, 115-134.

Martínez Jarreta, M. B.

2011 http://www.patrimonioculturaldearagon.es/estudio-antropologico-y-genetico-de-los-reyes-privativos-de-aragon, https://www.pressreader.com/spain/historia-y-vida/20181220/281535112095266 (consulta: 15/II/2020).

Martínez Jarreta, M. B.

2018 "Los estudios antropológicos de los restos óseos conservados", *Panteones Reales de Aragón*, Zaragoza, 240-253.

Ooi, M. S.; Townsend, K. A.; Bennett, M. B.; Richardson, A. J.; Fernando, D.; Villa, C. A.; Gaus, C.

2015 "Levels of arsenic, cadmium, lead and mercury in the branchial plate and muscle tissue of mobulid ray", *Marine Pollution Bullletin* 94(1-2), 251-259.

Perugini, M.; Visciano, P.; Manera, M.; Zaccaroni, A.; Olivieri, V.; Amorena, M.

2014 "Heavy metal (As, Cd, Hg, Pb, Cu, Zn, Se) concentrations in muscle and bone of four commercial fish caught in the central Adriatic Sea, Italy", *Environ Monit Assess* 186(4), 2205-2213.

Pimentel de Francisco, G.; Rodríguez González, A. I.; González Martín, A.; Campo Martín, M.; Robles Rodríguez, F. J.; Arzoz del Val, L.

2003 "Evidencia de violencia en la población hispanomusulmana de San Nicolás (Murcia, s XI a s XIII)", ¿Dónde Estamos?*: Pasado, Presente y Futuro de la Paleopatología*, *Actas del VI Congreso Nacional de Paleopatología*, Madrid, 533-535.

Prada, M. E.

2007 "Arqueo-antropología del Panteón Real de San Isidoro de León", *Monarquía y Sociedad en el Reino de León. De Alfonso III a Alfonso VII*, León, 599-688.

Prada, M. E.; Vidal, J.

2006 "De lo que había a lo que hay: resultados del estudio arqueo-antropológico del Panteón Real de San Isidoro de León", *Actas de las Jornadas de Antropología Física y Forense*, Alicante, 101-112.

Rascón, J.; Cambra, O.; Pimentel, G.; González, A.; Campo, M.

2011 "Influencia del estado de preservación de los restos óseos en el diagnóstico paleopatológico", *Paleopatología Ciencia Multidisciplinar*, Madrid, 45-59.

Serrano González, A.; De la Rubia, F.; Pérez Guerrero, P.; Soto Cárdenas, M. J.

2018 "Meningitis crónica", *Enfermedades Infecciosas (VI). Neumonías y Meningitis*, Medicine: Programa de Formación Médica Continuada Acreditado Serie 12 - nº 54, 3210-3217.

Serrulla, F.

2015 *Atlas de antropología forense. Correlaciones desde la patología forense*, Sociedad de Ciencias Aranzadi, San Sebastián.

2020: *Atlas de antropología forense. Correlaciones desde la patología forense*, Sociedad de Ciencias Aranzadi, San Sebastián.

2021 "Estudio Antropológico Forense de los restos humanos atribuidos al apóstol Santiago Alfeo", *Forensic Anthropology* 3(2) (In Press).

Vara, C.

2004 "La guerra en el medievo", *La Aventura de la Historia* 63, 32-41.